Calcificações Mamárias em Mamografia

Reunião Temática

Mafalda Magalhães
20/05/2013

Anatomia da Mama

- Pele
- Estroma – tecido adiposo + tecido conjuntivo
- Tecido glandular

Anatomia da Mama

- Mama → 15-18 lobos;
- 1 lobo → 20-40 lóbulos
- Unidade terminal ducto-lobular (UTDL) → unidade funcional da mama

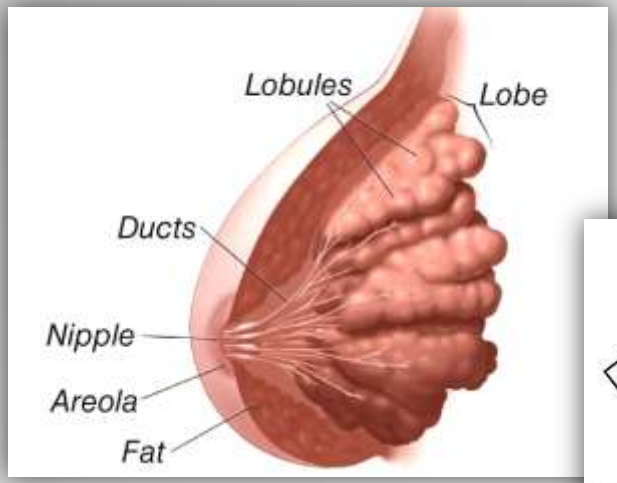

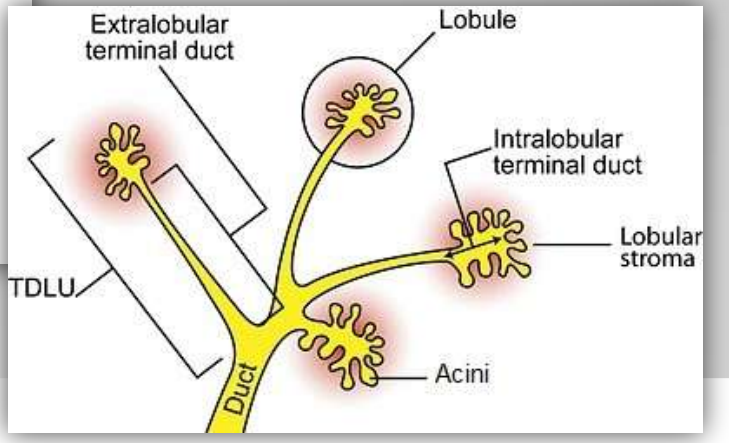

Anatomia da Mama

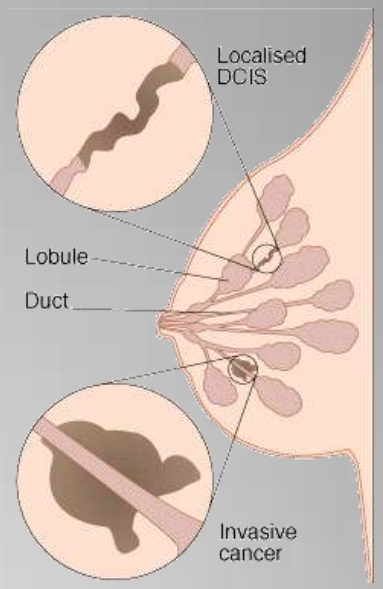

Têm origem na UTDL:

- Maioria dos carcinomas invasivos
- Carcinoma Ductal *in situ* (CDIS)
- Carcinoma Lobular *in situ*

- Fibroadenoma
- Doença Fibroquística

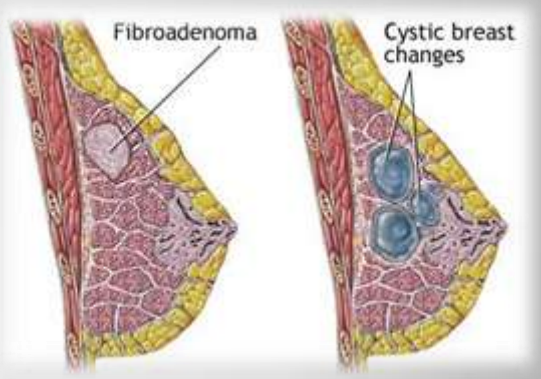

Calcificações Mamárias

- Achado frequente na mamografia
- Maioria benignas e facilmente identificáveis
- Sobreposição significativa no aspecto das calcificações benignas e malignas:
  - apenas 25-35% calcificações biopsadas são malignas

Calcificações Mamárias

- Formam-se:
  - No interior dos ductos e à volta destes
  - nos ácinos
  - estruturas vasculares
  - estroma interlobular
  - gordura
  - pele
- A maioria:
  - nos ductos terminais (**calcificações intraductais**)
  - nos ácinos (**calcificações lobulares**)

Calcificações Lobulares

- Formam-se nos ácinos (geralmente dilatados)

- Uniformes, homogéneas,
- contornos regulares,
- punctiformes ou arredondadas

- Distribuição difusa – grande parte da mama envolvida
- Únicas ou agrupadas
- +++ benignas

Atlas of Mammography, 3rd ed. Ellen Shaw de Paredes

Calcificações Lobulares

- Patologias que envolvam ↑ actividade nos ductos:
  - Adenose
  - Adenose esclerosante
  - Hiperplasia quística
  - Hiperplasia lobular atípica
  - Carcinoma lobular *in situ*

Atlas of Mammography, 3rd ed. Ellen Shaw de Paredes

Calcificações intraductais

- Localizam-se nos ductos terminais intralobulares ou extralobulares
- Resíduos celulares necróticos calcificados ou secreções (sais de cálcio) no lúmen intraductal
- Variabilidade nas dimensões, densidade e forma (pleomórficas)
- Distribuição linear fina ou ramificada (ductos)
- Geralmente suspeitas de malignidade →BI-RADS 4 ou 5

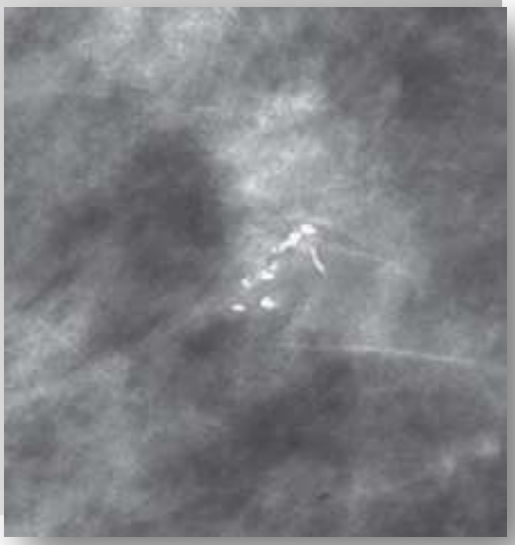

Breast Imaging: The Requisites, 2ed
Debra M. Ikeda

Calcificações Mamárias

Fosfato de Cálcio (+++)

- D. Fibroquística
- Fibroadenomas
- Carcinomas *in situ* e invasivos

Cristais de oxalato de cálcio

- Menos comum
- Associado a patologia benigna → quistos simples
- Muito raro em patologia maligna

Abordagem Diagnóstica

- Morfologia
- Distribuição
- Estabilidade Temporal

Abordagem Diagnóstica

- Morfologia
- Distribuição
- Estabilidade Temporal

Abordagem Diagnóstica

Morfologia

Factor mais importante na diferenciação de calcificações benignas e malignas.

Tipicamente Benignas

- Cutâneas
- Vasculares
- Grosseiras ou "em pipoca"
- Mastite por plasmócitos
- Esteatonecrose
- "Leite de cálcio"
- Em "casca de ovo"

Suspeição Moderada

- Amorfas ou indistintas
- Heterogéneas grosseiras

Altamente Suspeitas

- Finas lineares ou ramificadas
- Pleomórficas

Abordagem Diagnóstica

- Morfologia
- Distribuição
- Estabilidade Temporal

A

D

R e tecido mamário

e e benignidade

Abordagem Diagnóstica

Distribuição

Agrupada – pelo menos 5 calcif. a ocupar um pequeno volume

Patologia **benigna e maligna** → suspeição intermédia

- agrupamentos dispersos pela mama – a favor de **benignidade**
- único – sugestivo de **malignidade**

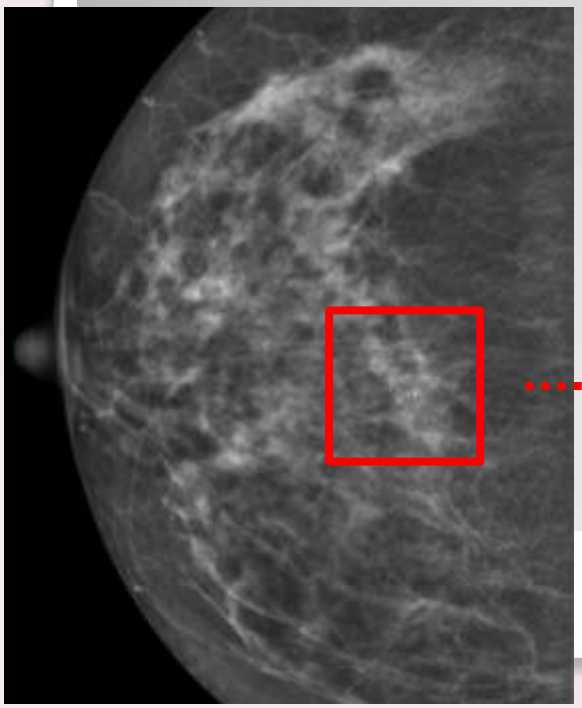

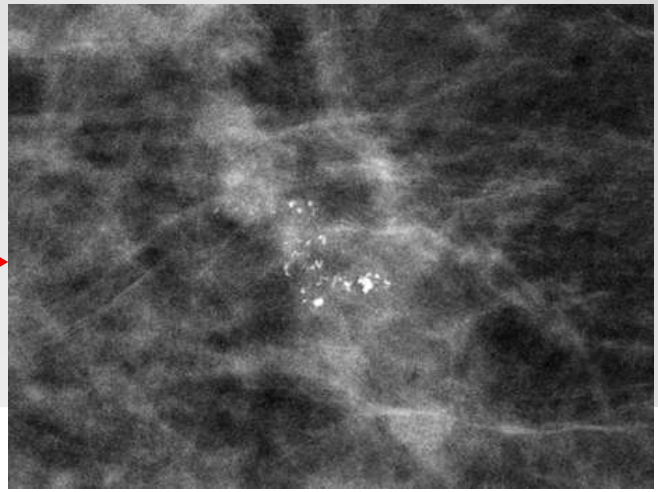

CDIS

Abordagem Diagnóstica

Distribuição

Segmentar – calcificações nos ductos de um segmento (lobo)

→ Sugere **malignidade**

Linear ou ramificadas

- Sugere **malignidade** – típico do CDIS
- Calcificações nos ductos

Abordagem Diagnóstica

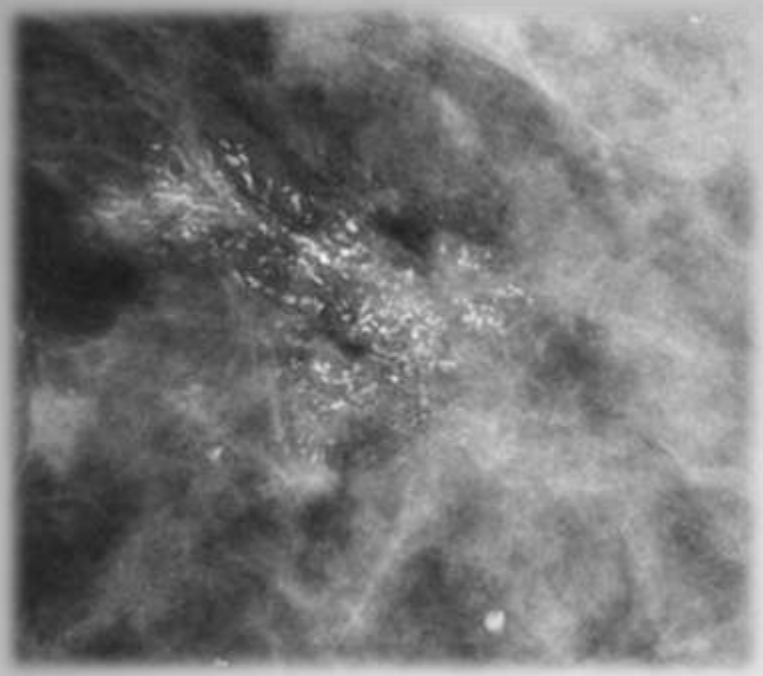

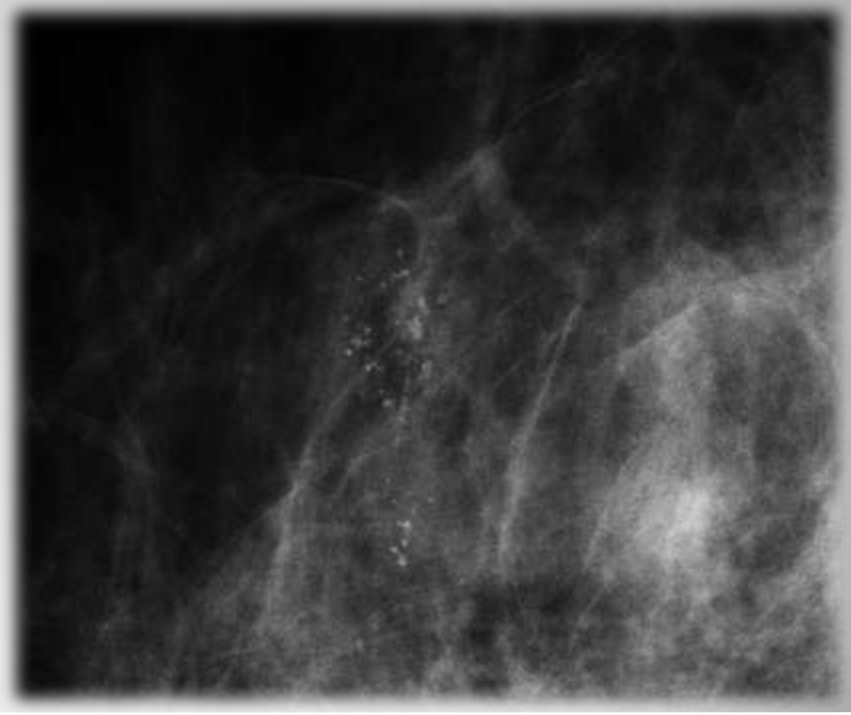

Abordagem Diagnóstica

- Morfologia
- Distribuição
- Estabilidade Temporal

Abordagem Diagnóstica

Estabilidade Temporal

- Na maioria, estabilidade das calcificações com o tempo em várias mamografias → indicador de benignidade
- Por vezes **calcificações pleomórficas nos carcinomas podem manter-se estáveis**
- Morfologia mais importante do que a estabilidade temporal.

Se suspeitas, avançar para biópsia!

Artefactos
(Pseudocalcificações)

- Cabelo – opacidades finas, lineares, em fios, junto à parede torácica

- Lesões dérmicas – se dúvidas, colocar marcador metálico na lesão e repetir mamografia

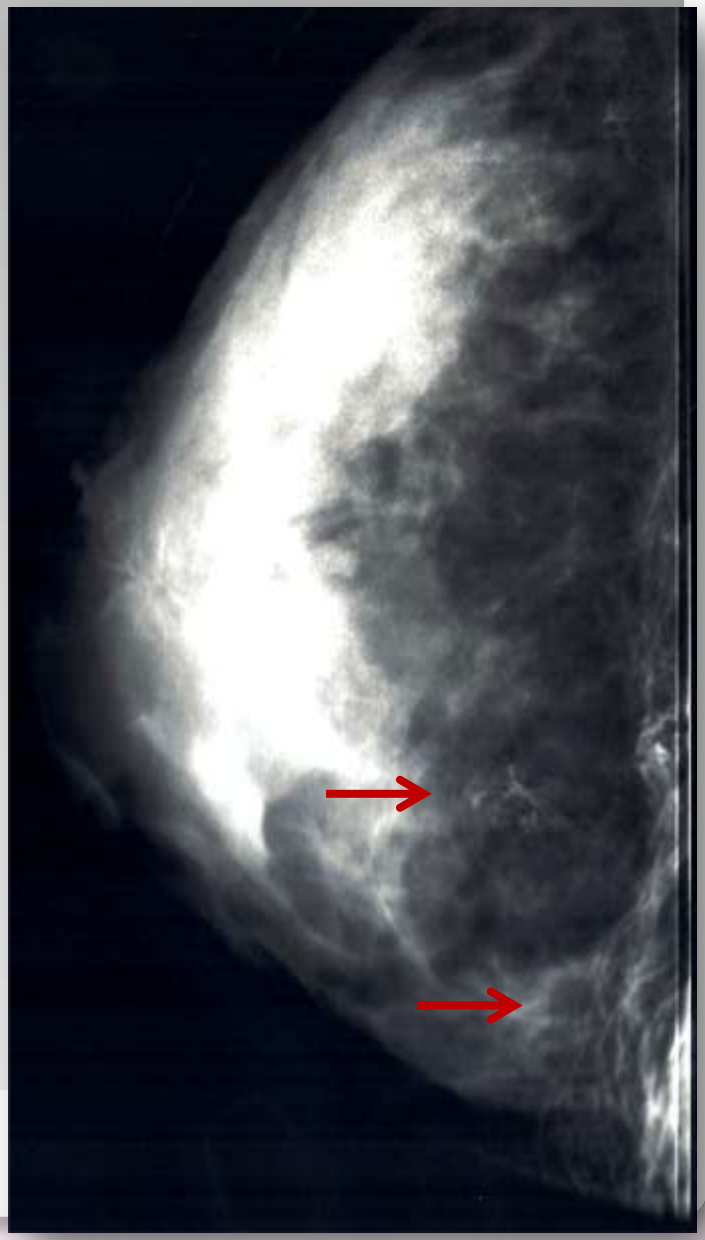

Artefactos
(Pseudocalcificações)

- Materiais radiopacos na pele (alumínio, magnésio, iodo, óxido de zinco) – desodorizante, perfume, cremes, tatuagens…

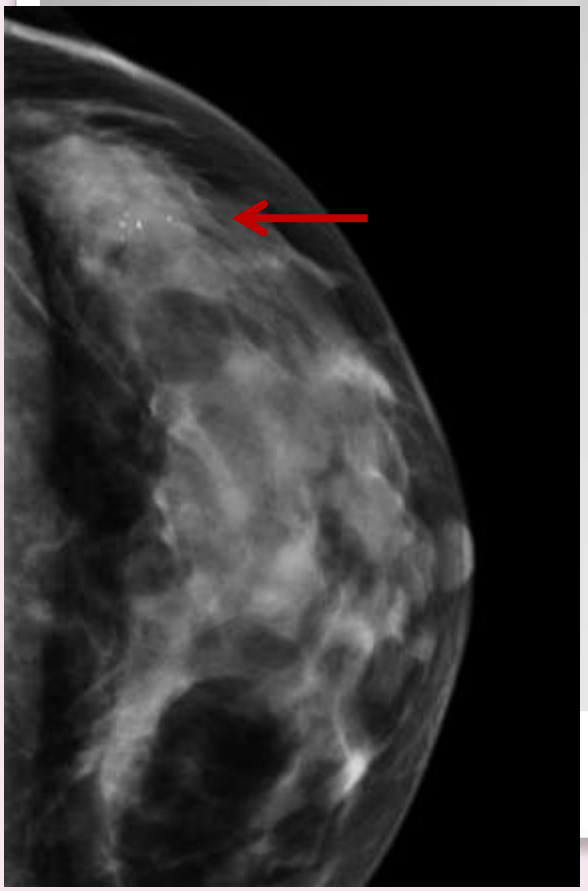

Artefactos
(Pseudocalcificações)

- Deposição de ouro nos gg linfáticos intra-mamários e axilares - em doentes com artrite reumatóide (tratadas com sais de ouro); calcif. punctiformes nos gg.

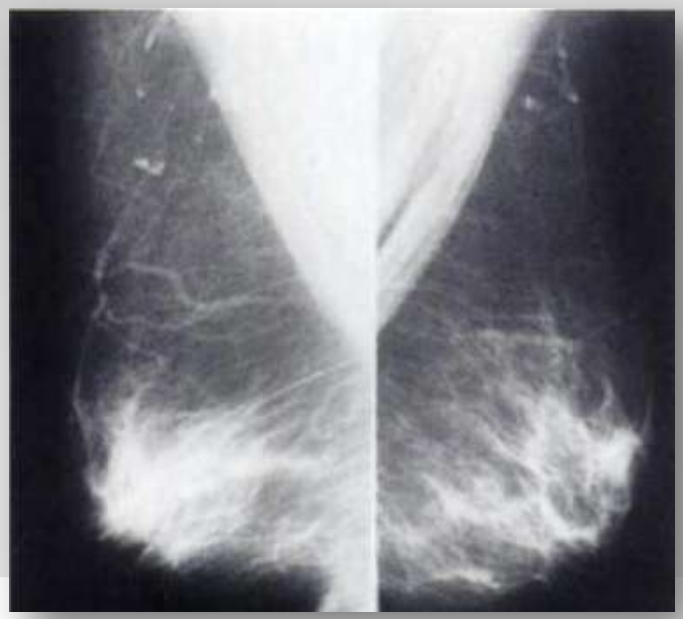

Atlas of Mammography, 3rd ed. Ellen Shaw de Paredes

- **CALCIFICAÇÕES TIPICAMENTE BENIGNAS**
- **CALCIFICAÇÕES DE PREOCUPAÇÃO INTERMÉDIA**
- **CALCIFICAÇÕES COM GRANDE PROBABILIDADE DE MALIGNIDADE**

- **CALCIFICAÇÕES TIPICAMENTE BENIGNAS**
- **CALCIFICAÇÕES DE PREOCUPAÇÃO INTERMÉDIA**
- **CALCIFICAÇÕES COM GRANDE PROBABILIDADE DE MALIGNIDADE**

Calcificações Benignas

Calcificações Cutâneas

- Formam-se nas glândulas sudoríparas dérmicas após foliculite ou acumulação de material sebáceo

- Pequenas (tamanho dos poros cutâneos)
- Arredondadas ou ovaladas
- Únicas ou agrupadas
- Anel calcificado e centro radiotransparente

- Localização:
  - À periferia da mama, prega inframamária, axila, porção medial da mama.

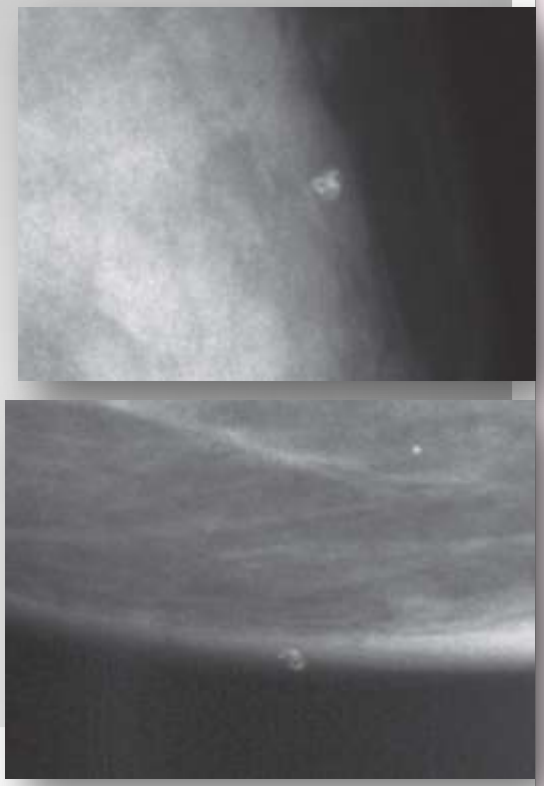

Breast Imaging: The Requisites, 2ed
Debra M. Ikeda

Calcificações Benignas

Calcificações Cutâneas

- Incidências tangenciais → Confirmam localização na pele

- **Tattoo sign** – calcificações que mantêm mesma configuração em diferentes incidências (mantêm relação entre si)



www.radiologyassistant.nl

Calcificações Benignas

Calcificações Vasculares

- ↑ com idade (pós-menopausicas)
- ++ aterosclerose; hiperparatiroidismo; diabetes.

- 2 linhas calcificadas paralelas (paredes do vaso)
- Relação das calcificações com os vasos

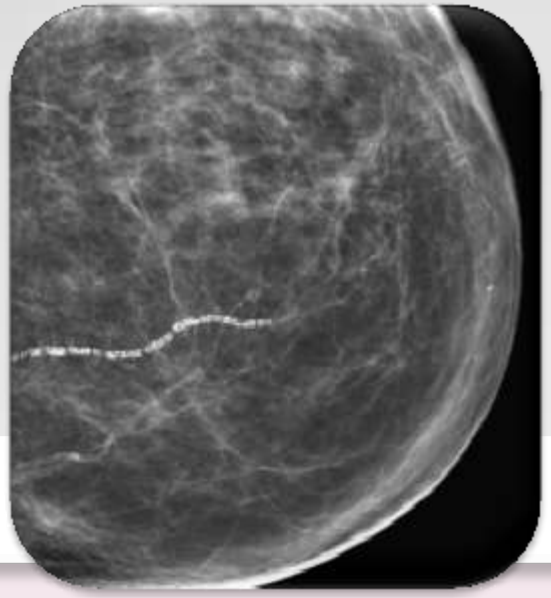

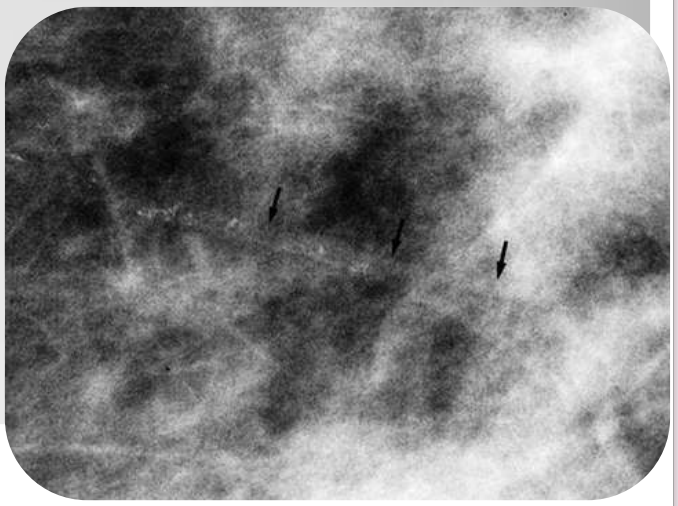

Brant, WE, Helms, CA, Fundamentals of Diagnostic Radiology, 3rd ed

Calcificações Benignas

Calcificações grosseiras "em pipoca"

- Fibroadenoma - Tumor benigno mais frequente da mama, constituído por proliferação de tecido fibroso e glandular
- ++ mulheres jovens (maior incidência 25-35 anos) - hormonodependente

- nódulos ovalados ou lobulados, bem delimitados, densidade semelhante ao parênquima mamário (indistinguíveis dos quistos se não calcificados)
- Tendem a sofrer involução após menopausa - calcificam.

Calcificações Benignas

Calcificações grosseiras "em pipoca"

Pequenas, dispersas pelo fibroadenoma, podem ser irregulares

Aspecto típico: Grosseiras, densas, "em pipoca"

substituem por completo o fibroadenoma

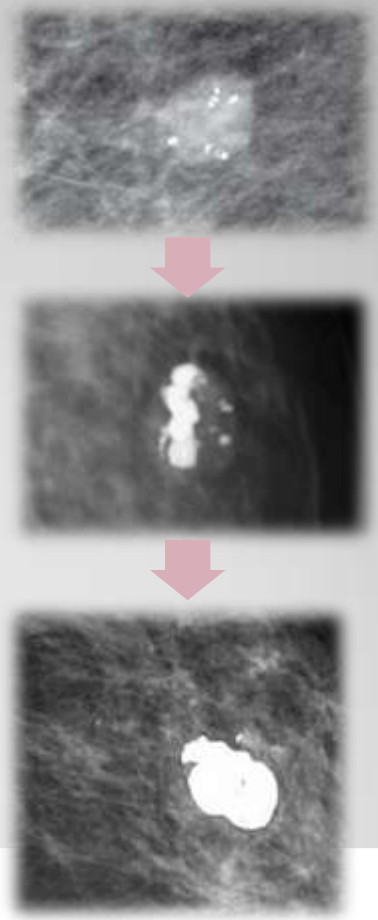

Calcificações Benignas

Mastite por Plasmócitos (Doença secretora benigna)

- Mulheres >60 anos idade
- Formadas em ductos ectasiados, calcificação de secreções
- Geralmente bilaterais
- Por inflamação **intraductal** ou **periductal**:

Preenchem o lúmen:
- Grosseiras e alongadas
- Finas, "em agulha"
- Orientadas para o mamilo

- densas
- alongadas, "em salsicha"
- bem definidas ao longo dos ductos
- centro radiotransparente

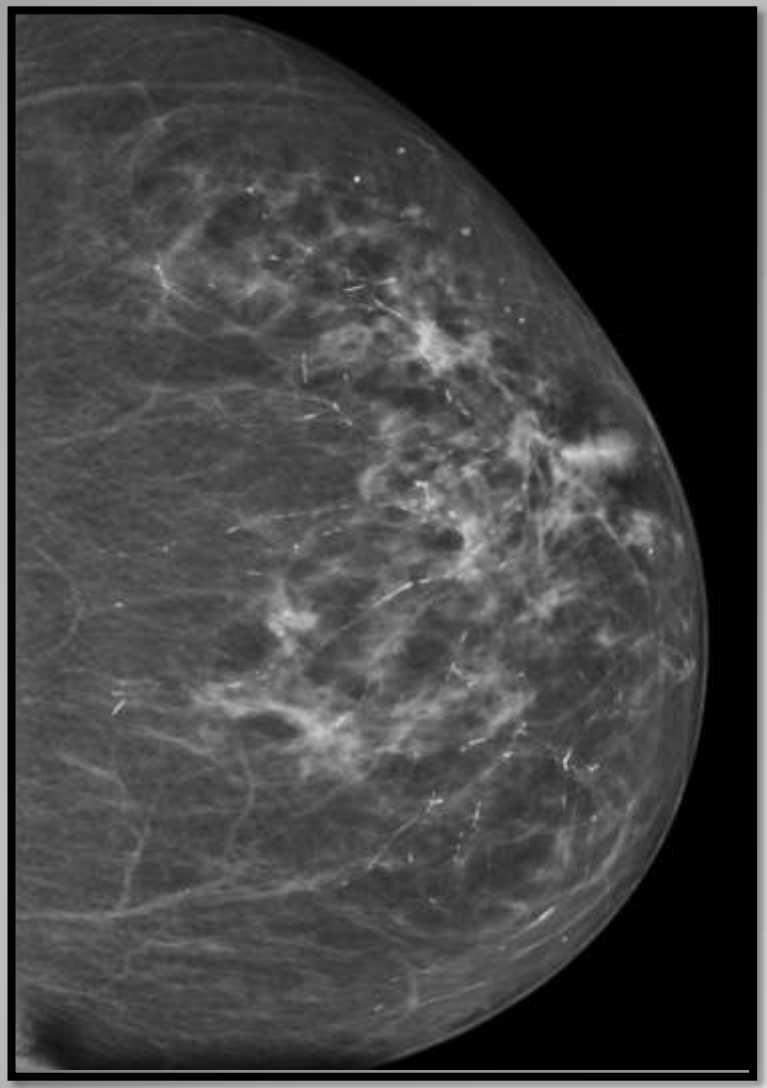

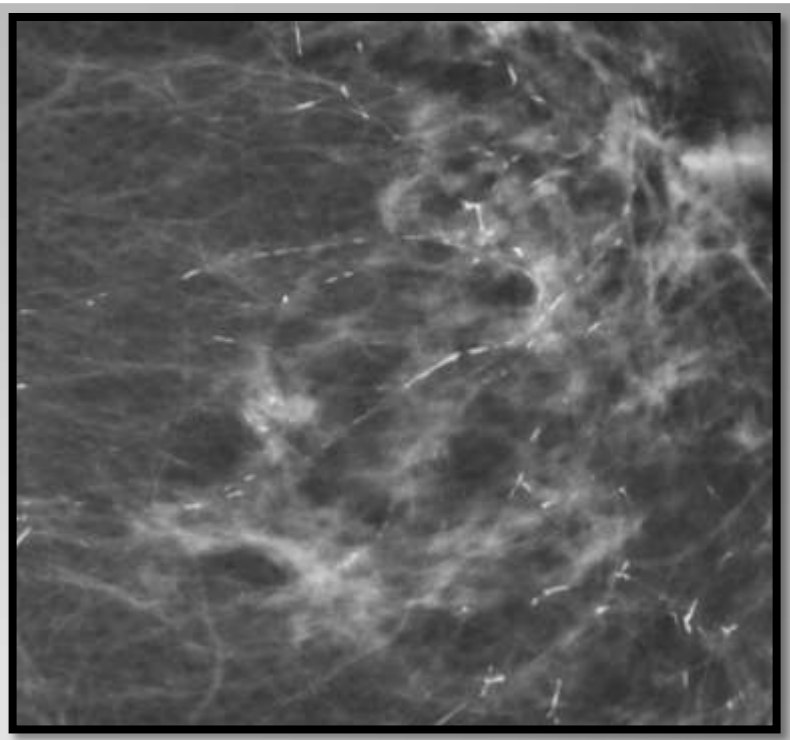

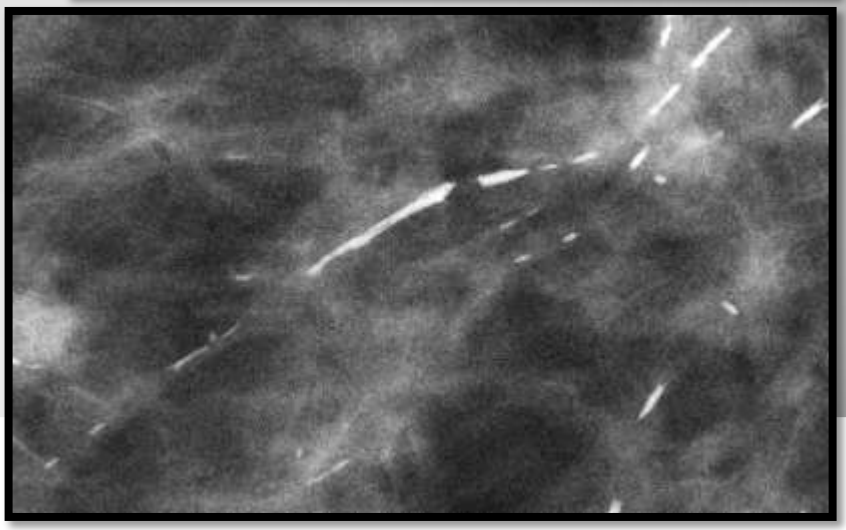

Calcificações Benignas

Calcificações arredondadas ou punctiformes

- Arredondadas – 0,5-1mm; punctiformes se < 0,5mm
- Formam-se nos ácinos da UTDL (adquirem a sua morfologia) (calcificações lobulares)

- Bem definidas
- Densamente calcificadas

- Frequentemente associadas a patologia benigna - Doença Fibroquística (adenose, adenose esclerosante, hiperplasia lobular)
  - Geralmente difusas e bilaterais
  - Podem ser agrupadas → DD com CLIS

Calcificações Benignas

Calcificações com centro radiotransparente

- Tipicamente benignas
- Arredondadas ou ovaladas
- Calcificação à periferia espessura < 1mm:
  - em anel
  - em casca de ovo

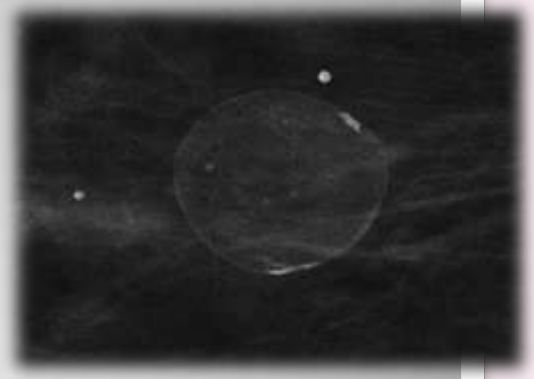

Típica dos lipocelos ou citoesteatonecrose

(após trauma ou cirurgia)

- Centro radiotransparente – gordura
- Calcificação à periferia por saponificação

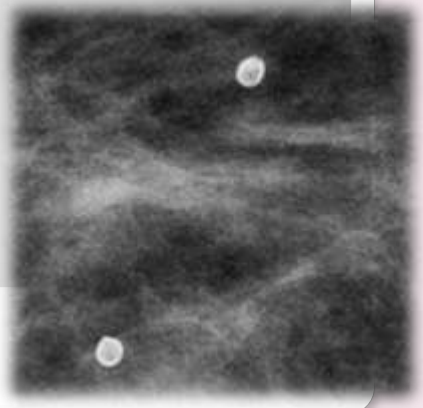

Calcificações Benignas

Calcificações em "leite de cálcio"

- Calcificações sedimentadas dentro de pequenos quistos
- Não estão fixas à parede do quisto → mobilizam-se
- Modificação da morfologia das microcalcificações em diferentes incidências

MLO/ML

- lineares ou curvilíneas
- em semilua (porção dependente)



CC

- arredondadas
- mal definidas, limites imprecisos
- amorfas

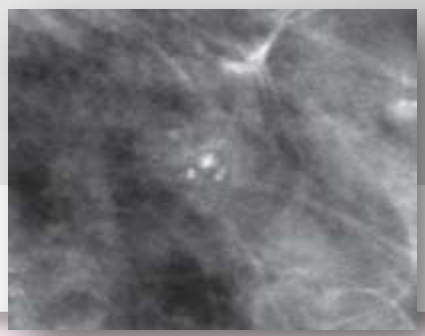

Breast Imaging: The Requisites, 2ed
Debra M. Ikeda

Calcificações Benignas

Calcificações distróficas

- Citoesteatonecrose após trauma, cirurgia, radioterapia
- Formam-se no estroma → dimensões, morfologia e densidade variáveis (sem espaço anatómico pré-definido)

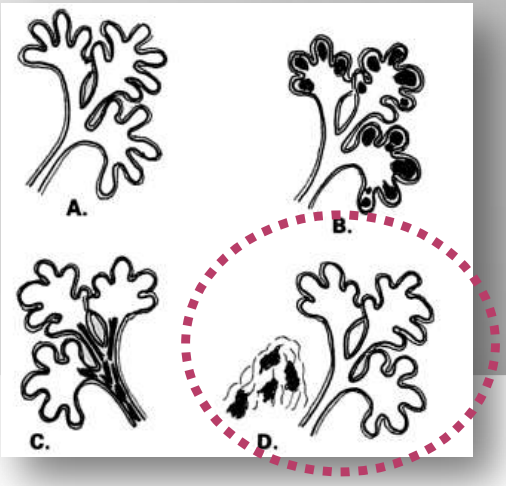

Calcificações Benignas

Calcificações distróficas

- Grosseiras, irregulares, bizarras
- >0,5mm
- Podem ter centro radiotransparente

- 3-5 anos após tratamento em 30% das mulheres

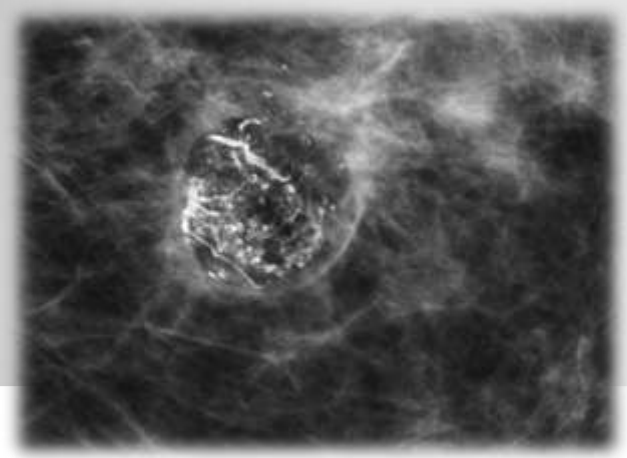

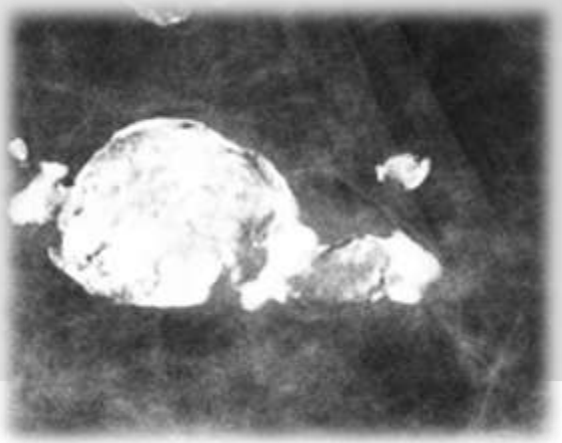

Calcificações Benignas

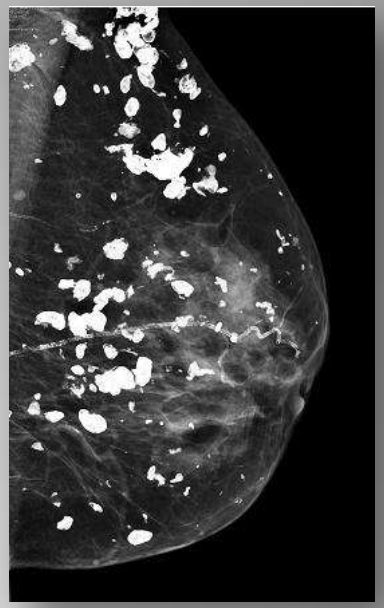

Calcificações distróficas

Outras causas menos comuns:

- Bilaterais e difusas → doença inflamatória, degenerativa ou metabólica subjacente (hiperparatiroidismo, dermatomiosite)
- Cápsulas fibrosas em torno de implantes mamários
- Resposta granulomatosa a corpos estranhos – silicone ou parafina
- Raro – Sarcoma osteogénico

- CALCIFICAÇÕES TIPICAMENTE BENIGNAS
- **CALCIFICAÇÕES DE PREOCUPAÇÃO INTERMÉDIA**
- CALCIFICAÇÕES COM GRANDE PROBABILIDADE DE MALIGNIDADE

Calcificações de preocupação intermédia
(Moderadamente Suspeitas)

Calcificações Amorfas

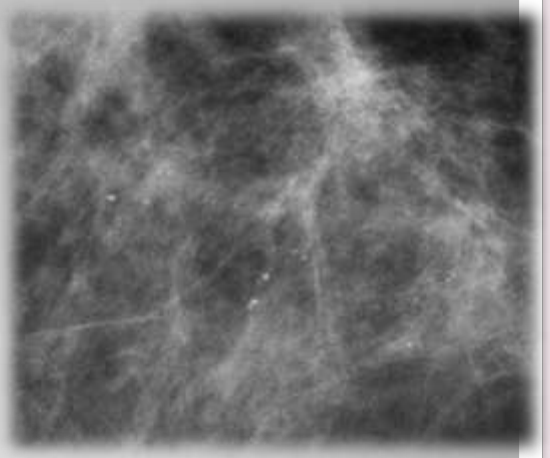

- Pequenas (80-200 μm)
- Arredondadas
- Mal definidas, margens pouco precisas
- Em forma de floco

- Demasiadamente pequenas e imprecisas para permitir melhor caracterização
- Etiologia benigna ou maligna – 20% são malignas

Calcificações de preocupação intermédia
(Moderadamente Suspeitas)

Calcificações Amorfas

Etiologia:

- CDIS
- Hiperplasia Ductal Atípica
- Adenose esclerosante
- Hiperplasia epitelial simples
- Papilomatose

Adenose Esclerosante

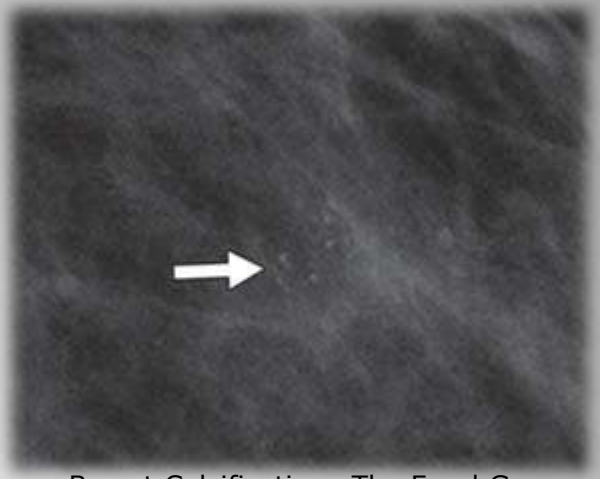

Breast Calcifications:The Focal Group, Demetri-Lewis et al.

75% de biópsias "falso-positivas" (resultados benignos na biópsia)

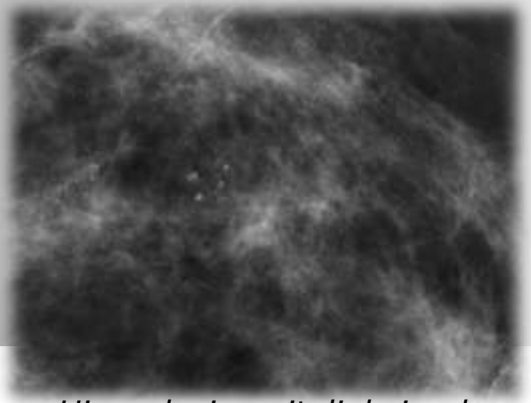

Hiperplasia epitelial simples

Calcificações de preocupação intermédia
(Moderadamente Suspeitas)

Calcificações Amorfas

Classificação:

- BI-RADS 2 – Difusas e bilaterais
- BI-RADS 3 – agrupadas, múltiplas e bilaterais
- **BI-RADS 4** – agrupamento unilateral ou "de novo" ou em doente com Ca mama contralateral

Calcificações de preocupação intermédia

(Moderadamente Suspeitas)

Calcificações Heterogéneas ou grosseiras (granulares)

- Pequenas, contornos irregulares
- > 0,5mm
- Pleomórficas
- ~ a estilhaços de vidro partido

≠

Calcificações distróficas – maiores e + irregulares

≠

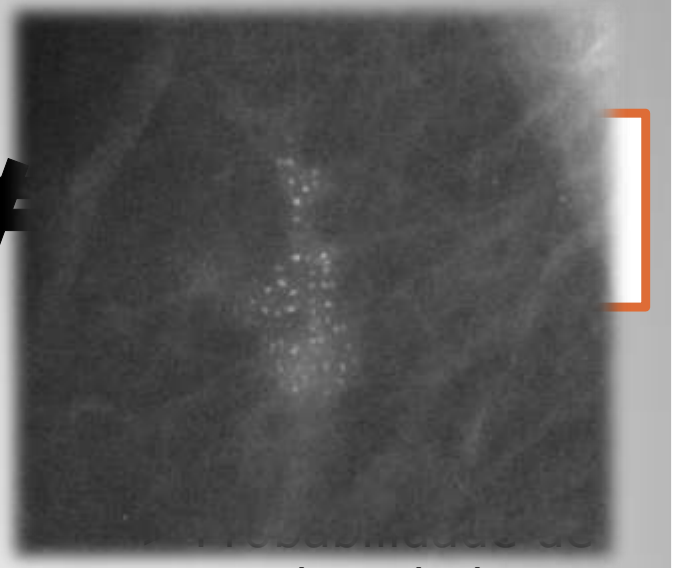

malignidade

Calcificações de preocupação intermédia
(Moderadamente Suspeitas)

Calcificações Heterogéneas ou grosseiras (granulares)

Etiologia:

Benigna

- Fibroadenoma (fase inicial de calcificação)
- Adenose esclerosante
- Citoesteatonecrose

A favor de **benignidade**
→ múltiplas e bilaterais

Maligna

- CDIS

A favor de **malignidade**:
Agrupadas, distribuição linear ou segmentar

Calcificações de preocupação intermédia
(Moderadamente Suspeitas)

Calcificações Heterogéneas ou grosseiras (granulares)

Etiologia:

Benigna

- Fibroadenoma (fase inicial de calcificação)
- Adenose esclerosante
- Citoesteatonecrose

A favor de **benignidade**
→ múltiplas e bilaterais

Maligna

- CDIS

A favor de **malignidad**
Agrupadas, distribuiçã
segmentar



CDIS

Breast Calcifications:The Focal Group, Demetri-Lewis et al.

- CALCIFICAÇÕES TIPICAMENTE BENIGNAS
- CALCIFICAÇÕES DE PREOCUPAÇÃO INTERMÉDIA
- CALCIFICAÇÕES COM GRANDE PROBABILIDADE DE MALIGNIDADE

Calcificações com grande probabilidade de Malignidade

- Agrupadas (>5) → Agrupamentos de < 5 calcif. raramente são malignos!
- Irregulares
- Dimensões e morfologia variadas (pleomórficas)
- Lineares ou ramificadas (distribuição ductal)
- Distribuição segmentar

Calcificações com grande probabilidade de Malignidade

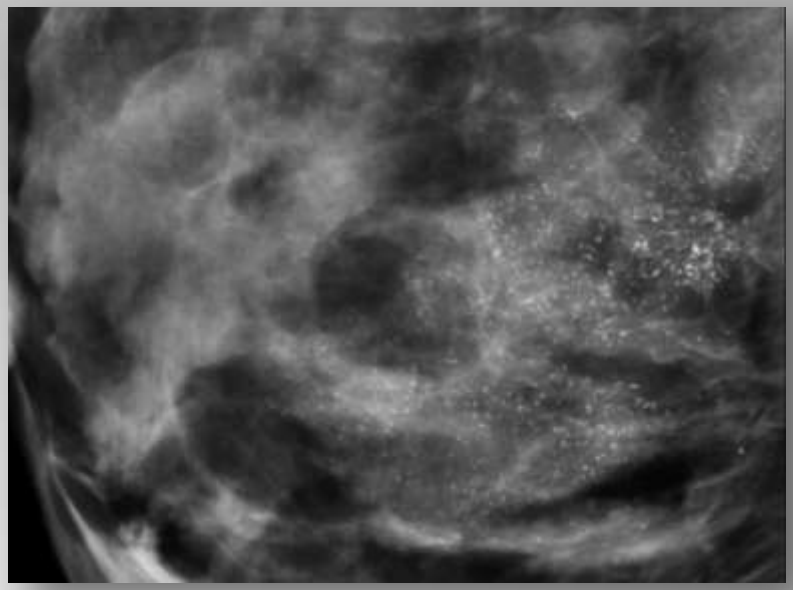

CDIS

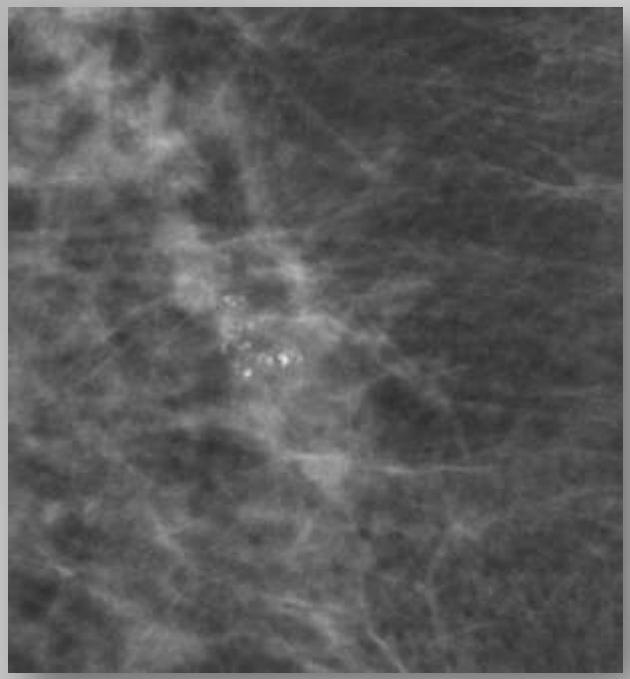

CDIS

Adenose esclerosante

Calcificações com grande probabilidade de Malignidade

Cacificações malignas são mais frequentes:

- CDIS
- Carcinoma ductal invasivo

Calcificações com grande probabilidade de Malignidade

Carcinoma ductal *in situ* (CDIS)

- Habitualmente lesão infraclínica, detectada em exames de rastreio (mamografia)
- +++ microcalcificações isoladas, com vários aspectos morfológicos:
  - Lineares e ramificadas → ++ associadas a carcinomas de alto grau (tipo comedo)
  - Polimorfas – qualquer grau
  - Amorfas e punctiformes → ++ CDIS de baixo grau (cribiforme e micropapilar)

Calcificações com grande probabilidade de Malignidade

Carcinoma ductal *in situ* (CDIS)

No entanto, morfologia das calcificações não é fidedigna para predizer o grau ou subtipo de CDIS:

- ✓ Sobreposição considerável na morfologia das calcificações associadas a cada subtipo
- ✓ Frequentemente, vários subtipos de CDIS coexistem na mesma lesão

Calcificações com grande probabilidade de Malignidade

Carcinoma ductal *in situ* (CDIS)

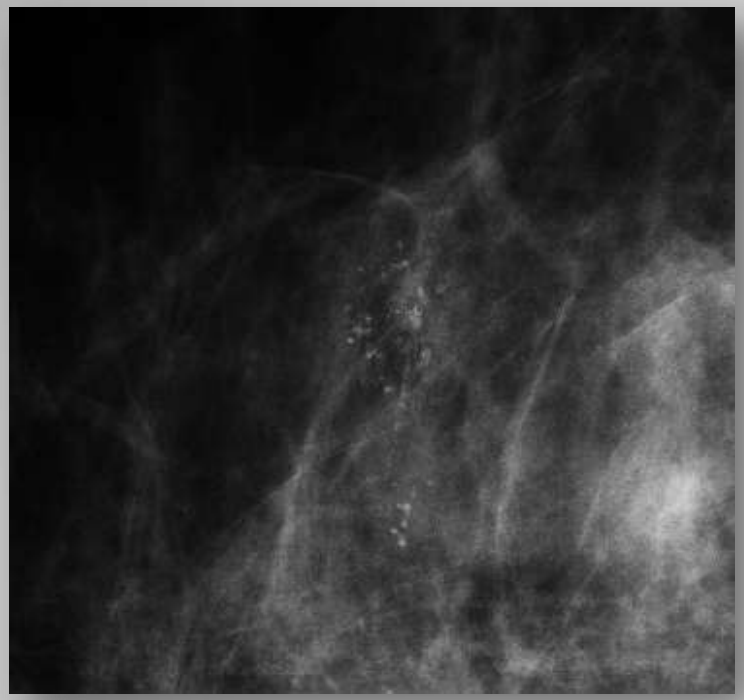

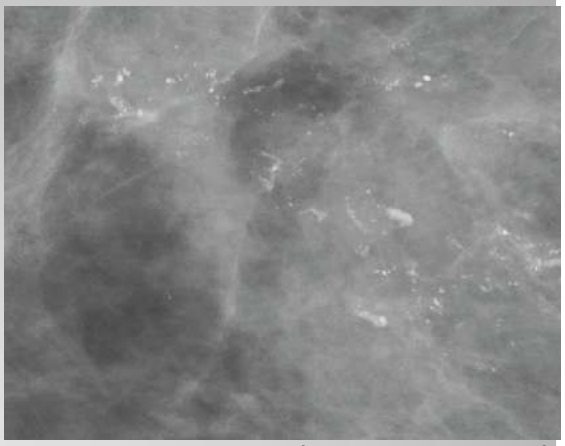

Breast Imaging: The Requisites, 2ed
Debra M. Ikeda

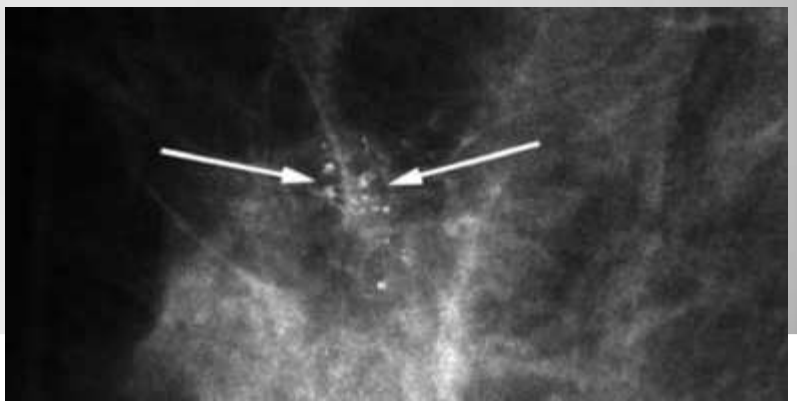

Muttarak M et al, Breast calcifications: which are malignant?
Singapore Med J 2009

Calcificações com grande probabilidade de Malignidade

Carcinoma ductal invasivo

- Microcalcificações frequentes
- Mas geralmente associadas a outras alterações → massa arredondada/ovalada, densa, margens espiculadas
- Quando isoladas - +++ CDIS

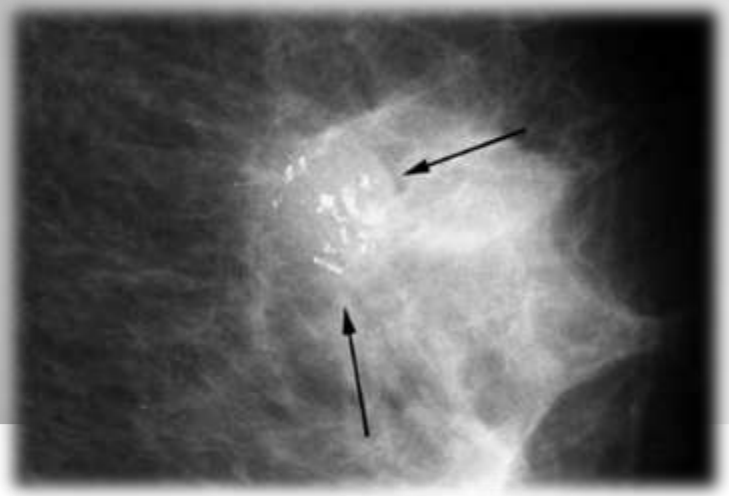

Muttarak M et al, Breast calcifications: which are malignant? Singapore Med J 2009

Calcificações com grande probabilidade de Malignidade

Cacificações malignas são mais frequentes:

- CDIS
- Carcinoma ductal invasivo

- Carcinoma papilar - +raro

- Carcinoma lobular *in situ*
- Carcinoma lobular invasivo

→ Geralmente não cursam com calcificações

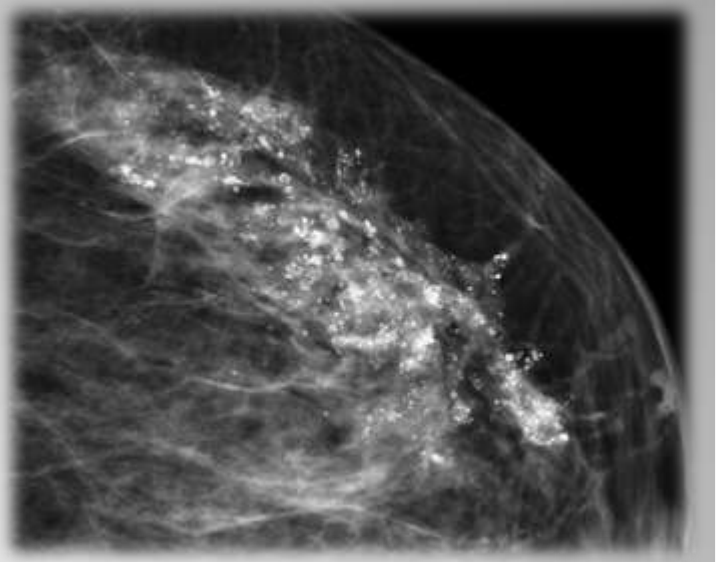

Ca papilar intraductal baixo grau

Bibliografia

- Amanda Demetri-Lewis, Priscilla J. Slanetz, Ronald L. Eisenberg. "Breast Calcifications: The Focal Group." *AJR*, 2012: 198: 325-343.
- Felman, Rina L. Loffman. "The Tattoo Sign." *Radiology*, 2002: 223:481-482.
- Ikeda, Debra. *Breast Imaging: The Requisites 2nd Edition.* Elsevier Mosby, 2011.
- Muttarak M, Kongmebhol P, Sukhamwang N. "Breast calcifications: which are malignant?" *Singapore Med J*, 2009: 50(9): 907-914.
- Paredes, Ellen Shaw de. *Atlas of Mammography 3rd Edition.* Lippincott Williams & Wilkins, 2007.
- Pijnappel, Robin Smithuis and Ruud. "http://www.radiologyassistant.nl/." *Radiology Assistant.* May 11, 2008. http://www.radiologyassistant.nl/en/p4793bfde0ed53/differential-diagnosis-of-breast-calcifications.html.
- Sylvia Helen Heywang-Koebrunner, Ingrid Schreer, D. David Dershaw. *Diagnostic Breast Imaging 2nd edition.* Thieme, 2001.

The End
Obrigada!